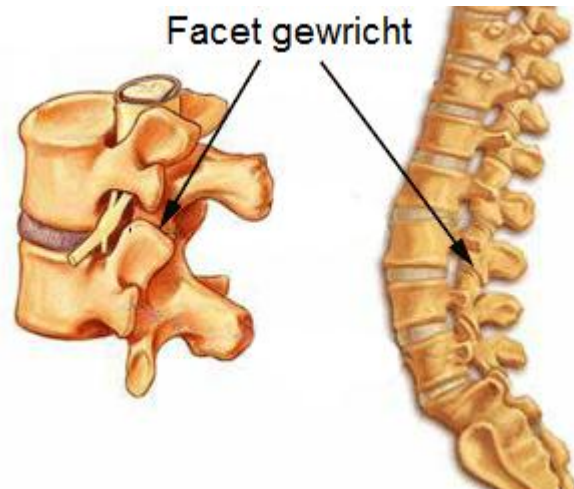


## Facetartrose

Bij facetartrose is er slijtage van de gewrichten die opeenvolgende wervels met elkaar verbinden. Meestal komt dit voor in de lage rug of in de hals. Bij het ouder worden, herhaalde overbelasting of bij blessures gaat het kraakbeen stilaan verdwijnen waardoor ruwe botoppervlakten tegen elkaar gaan wrijven bij elke beweging waardoor in de hoeken van het gewricht nieuwe botuitsteeksels kunnen groeien, osteofyten genaamd. Net boven en onder de facetgewrichten komen spinale zenuwen uit ruggenmerg. Osteofyten kunnen druk uitoefenen op deze zenuwen waardoor pijn ontstaat.



### Klachten

Bandvormige lage rugpijn met uitstraling naar een of beide benen kan te wijten zijn aan facetartrose. De pijn in de rug gaat vaak gepaard met pijn in de bovenbenen en heup maar zal zelden tot onder de knie uitstralen. Patienten klagen vaak over pijn bij stappen of staan, bij strekken van de rug en bij rechtstaan na gezeten te hebben. Vaak is er ook nachtelijke pijn.

Vaak is er niet enkel een probleem van de gewrichten maar is een deel van de pijn ook te wijten aan problemen met de tussenwervelschijven.

### Behandeling

Aanvankelijk wordt er rust en kinesitherapie aangeraden. Met de kinesist worden er spierversterkende oefeningen gedaan om de gewrichten te ontlasten. Pijnstilling en ontstekingsremmers kunnen helpen. Ingrijpender zijn gewrichtsinfiltraties met corticoiden en plaatselijke verdoving als gewone pijnstilling en kinesitherapie niet helpt.

### *Facetectomie*

Hiebij wordt een deel van het betrokken facetgewrichtje verwijderd, zodat de zenuw voldoende plaats krijgt in het neuroforamen