

Oorzaak:

De voorste kruisband is een gewrichtsband, centraal in de knie gelegen. Hij kan 200kg dragen en controleert alle rotatiebewegingen en start-stop acties van de knie. Het ligament bestaat uit twee bundels (antero-mediale en postero-laterale bundel), die meestal samen scheuren. Soms kan het echter voorkomen dat slechts één van beide bundels scheurt. Vooral bij voetbalongevallen treedt soms gelijktijdig ook een scheur van ALL (antero-lateraal ligament) op.

Klachten:

Een gescheurde voorste kruisband geeft instabiliteit in de knie, een gevoel van doorzakken of echt doorzakken bij beoefening van bal- en contactsporten, maar sommige mensen ondervinden zelfs bij dagelijkse activiteiten een instabiel gevoel in de knie wanneer de voorste kruisband niet meer naar behoren werkt. Bij gedeeltelijke scheuren van de voorste kruisband kan het instabiliteitsgevoel minder uitgesproken zijn.

Behandeling:

Bij mensen die instabiliteit ondervinden in de knie, wordt een voorste kruisbandreconstructie uitgevoerd via arthroscopie. Hiervoor wordt meestal autogreffen gebruikt : dit zijn peesgreffen die bij de patient zelf worden genomen om de kruisband te vervangen. De meest populaire autogrefte is de hamstrings autogrefte (semitendinosus pees, evt samen met gracilispees). Andere mogelijke autogreffen zijn patellapees en quadricepspees.

Minder frekwent wordt gebruik gemaakt van allogreffen en synthetische greffen.

Het type van greffe dat gebruikt wordt hangt af van vele factoren, u kunt dit best met de chirurg bespreken.

Zo nodig kan een ALL reconstructie in eenzelfde operatie worden toegevoegd.

Nabehandeling:

Meestal wordt een steunverbod van 2 tot 3 weken gegeven.

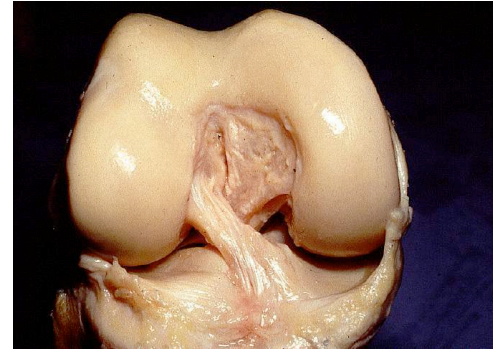
Kiné start onmiddellijk na de ingreep.

Resultaat operatie:

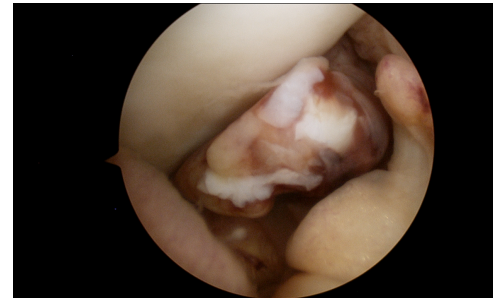
U mag verwachten dat de knie ongeveer 90% haalt van het preoperatieve niveau na 8 maanden.

Risico's operatie:

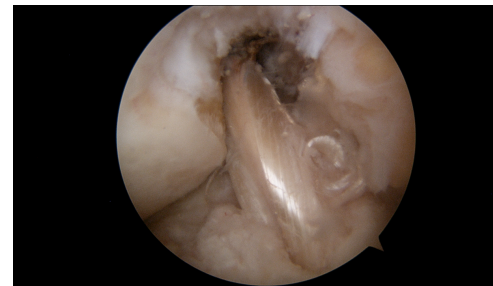Het risico op wondinfectie is 0,1%.



De voorste kruisband in een rechter knie



Arthroscopisch beeld van een gescheurde voorste kruisband



Arthroscopisch beeld van een reconstructie van de voorste kruisband met hamstrings autogrefte